

федеральное государственное бюджетное образовательное учреждение высшего образования «Приволжский исследовательский медицинский университет»
Министерства здравоохранения Российской Федерации

ФОНД ОЦЕНОЧНЫХ СРЕДСТВ ПО ДИСЦИПЛИНЕ
РЕНТГЕНЭНДОВАСКУЛЯРНЫЕ ДИАГНОСТИКА И ЛЕЧЕНИЕ

Специальность 31.08.62 Рентгенэндоваскулярные диагностика и лечение
код, наименование

Кафедра: госпитальной хирургии им. Б.А. Королева

Форма обучения очная

1. Фонд оценочных средств для текущего контроля успеваемости, промежуточной аттестации обучающихся по дисциплине «Рентгенэндоваскулярные диагностика и лечение»

Настоящий Фонд оценочных средств (ФОС) по дисциплине «Рентгенэндоваскулярные диагностика и лечение» является неотъемлемым приложением к рабочей программе дисциплины «Рентгенэндоваскулярные диагностика и лечение». На данный ФОС распространяются все реквизиты утверждения, представленные в РПД по данной дисциплине.

2. Перечень оценочных средств

Для определения качества освоения обучающимися учебного материала по дисциплине «Рентгенэндоваскулярные диагностика и лечение» используются следующие оценочные средства:

№	Наименование оценочного средства	Краткая характеристика оценочного средства	Представление оценочного средства в фонде
1	Ситуационные задачи	Способ контроля, позволяющий оценить критичность мышления и степень усвоения материала, способность применить теоретические знания на практике.	Перечень задач
2	Тесты	Система стандартизированных заданий, позволяющая автоматизировать процедуру измерения уровня знаний и умений обучающегося	Фонд тестовых заданий

3. Перечень компетенций с указанием этапов их формирования в процессе освоения образовательной программы и видов оценочных средств

Код и формулировка компетенции	Этап формирования компетенции	Контролируемые разделы дисциплины	Оценочные средства
УК-1, ПК-1; ПК-2, ПК-4, ПК-5; ПК-6	Текущий	Раздел 1. Ишемическая болезнь сердца; Раздел 2. Заболеваний артерий и вен; Раздел 3. Пороки сердца; Раздел 4. Тромбоэмболия легочной артерии; Раздел 5. Цифровые технологии в хирургии	ситуационные задачи
УК-1, ПК-1; ПК-2, ПК-4, ПК-5; ПК-6	Промежуточный	Раздел 1. Ишемическая болезнь сердца Раздел 2. Заболевания артерий и вен Раздел 3. Пороки сердца Раздел 4. Тромбоэмболия легочной артерии	Тестовые задания

4. Содержание оценочных средств текущего контроля

Текущий контроль осуществляется преподавателем дисциплины при проведении занятий в форме: ситуационных задач и тестов.

4.1. Ситуационные задачи для оценки компетенций: УК1, ПК-1, ПК-2, ПК-4, ПК-5, ПК-6

Вид	Код	Текст названия трудовой функции/ текст элемента мини-кейса
Н	-	001
Ф	A/01.8	Проведение обследования пациентов в целях выявления заболеваний и (или) патологических состояний сердечно-сосудистой системы, требующих хирургического лечения
Ф	A/02.8	Назначение и проведение лечения пациентам с заболеваниями и (или) патологическими состояниями сердечно-сосудистой системы, требующими хирургического лечения, контроль его эффективности и безопасности
Ф	A/04.8	Проведение анализа медико-статистической информации, ведение медицинской документации, организация деятельности находящегося в распоряжении медицинского персонала
Ф	A/05.8	Проведение и контроль эффективности мероприятий по профилактике и формированию здорового образа жизни, санитарно-гигиеническому просвещению населения
Ф	A/06.8	Оказание медицинской помощи в экстренной форме
И	-	ОЗНАКОМЬТЕСЬ С СИТУАЦИЕЙ И ДАЙТЕ РАЗВЕРНУТЫЕ ОТВЕТЫ НА ВОПРОСЫ
У	-	<p>Больная С, 46 лет, поступила в клинику с жалобами на интенсивную боль, похолодание правой голени, возникшие около двух часов назад без видимой причины, одышку при умеренных физических нагрузках (подъем по лестнице на 1 -2 этажа), ночной кашель с отделением небольшого количества мокроты, периодически возникающее при нагрузках ощущение учащенного сердцебиения, ноющие боли в области сердца, купирующиеся приемом валидола. В детстве однократно перенесла двустороннюю гнойную ангину, в дальнейшем чувствовала себя удовлетворительно. С 30 лет стала отмечать одышку при физических нагрузках, которая постепенно нарастала. С 35 лет стали беспокоить приступы учащенного неритмичного сердцебиения, которые купировались введением новокаинамида. От предложенного оперативного вмешательства отказывалась. Принимала аллапинин, верошпирон, эналаприл, тромбо-АСС с некоторым эффектом. За месяц до поступления в клинику развился затяжной приступ учащенного сердцебиения, который бригаде СМП не удалось купировать обычной дозой новокаинамида. Было рекомендовано заменить аллапинин на обзидан, в остальном лечение продолжить. Заметно выросла одышка, появился влажный кашель по ночам.</p> <p>При осмотре состояние средней тяжести. Кожа правой голени холодная, бледная, пульсация на тыльной артерии стопы не определяется. Голени и стопы пастозны. Число дыханий 20 в минуту, дыхание жесткое, в базальных отделах справа выслушиваются единичные незвонкие влажные мелкопузырчатые хрипы. Правая граница сердца по правому краю грудины, верхняя - по верхнему краю III ребра, левая - по левой средне-ключичной линии. Пальпируется пульсация в 3-4 межреберье слева от грудины. ЧСС 96 ударов в минуту, ритм неправильный, дефицит пульса 14 в минуту. I тон на верхушке несколько усилен, определяется акцент II тона во втором межреберье слева от грудины. На верхушке выслушиваются шум между I и</p>

		<p>II тонами, проводящийся в левую подмышечную область, и шум после II тона, который усиливается в положении лежа на левом боку. АД 110 и 70 мм.рт.ст. Живот мягкий, безболезненный, печень и селезенка не увеличены. В анализах крови: Нв 13,5 г%, эритроц. 4,1 млн., лейкоц. 4,9 тыс., лейкоц. формула не изменена, тромбоц. 195 тыс., СОЭ 7 мм/час, общ. белок 7,8г%, альбумин 4,1 г%, глюкоза 101 мг%, креатинин 1,2 мг%, общий билирубин 1,0 мг%, прямой билирубин 0,2 мг%, СРБ +, латекс тест отрицательный, АСЛО ниже 200 ед. На рентгенограммах грудной клетки сосудистый рисунок легких усилен, по левому контуру увеличены 2-я и 3-я дуги, в первой косой проекции пищевод отклоняется по дуге большого радиуса, плевральные синусы свободны. ЭКГ прилагается.</p>
В	1	Проведите диагностический поиск
Э	-	На первом этапе диагностического поиска анализ жалоб больной позволяет выделить три ведущих синдрома - сердечная недостаточность, нарушение ритма сердца и острое нарушение кровообращения в нижней конечности.
P2	-	Диагностический поиск проведен верно.
P1	-	Диагностический поиск проведен частично.
P0	-	Диагностический поиск проведен неверно.
В	2	Сформулируйте диагноз.
Э	-	Наконец, при непосредственном обследовании больной на втором этапе диагностического поиска выявлены прямые признаки митрального стеноза (усиление I тона, диастолический шум на верхушке), который носит почти исключительно ревматический характер. Прямых признаков аортального порока сердца не выявлено. Выявление застойных хрипов (наряду с умеренной дилатацией сердца влево, акцентом II тона над легочной артерией) подтверждает наличие нарушения кровообращения по малому кругу (отсутствуют отеки, гепатомегалия, признаки выпота в плевральных полостях, в сердечной сорочке, асцит). Подтверждено предположение о наличии мерцательной аритмии и развитии ишемии нижней конечности.
P2	-	Диагноз сформулирован верно.
P1	-	Диагноз сформулирован не полностью:
P0	-	Диагноз сформулирован неверно.
В	3	Нужно ли проводить дополнительные исследования (если нужно, то какие), какую информацию Вы ожидаете получить от этих исследований?
Э	-	На третьем этапе диагностического поиска необходимо провести общий анализ крови в сочетании с определением уровня фибриногена, СРБ, электрофорезом белков (выявление острофазовых показателей), определение антистрептококковых антител (признаки активности ревматического процесса), общий анализ мочи; провести ЭКГ-исследование (зафиксировать мерцательную аритмию, определить признаки гипертрофии желудочков), ЭХО-КГ (выявить прямые и косвенные признаки митрального стеноза, исключить признаки перикардита), суточное мониторирование ЭКГ по Холтеру (оценить «разброс» ЧСС, периоды выраженной тахисистолии, паузы, наличие сопутствующей желудочковой экстрасистолии), рентгенографию органов грудной клетки (оценить размеры сердца, признаки застоя в легких, исключить гидроторакс), а также УЗДГ сосудов нижних конечностей (для подтверждения диагноза тромбоэмболии) и чреспищеводную эхокардиографию (для выявления первичного тромба в

		ушке левого предсердия). Показаны также осмотр ЛОР-врача для оценки состояния миндалин (с посевом с их поверхности), определение уровня ТТГ и УЗИ щитовидной железы (для исключения тиреотоксикоза и оценки состояния щитовидной железы перед возможным назначением кордарона).
P2	-	Ответ обоснован верно.
P1	-	Ответ обоснован не полностью.
P0	-	Ответ не верный
V	4	Назначьте лечение и обоснуйте его.
Э	-	<p>Следовало в первую очередь принять все возможные меры для купирования очередного пароксизма мерцательной аритмии в пределах 2-х суток, не ограничиваясь введением новокаинамида (внутривенное введение кордарона, нибентана, электрическая кардиоверсия), поскольку у больной сохраняются неплохие шансы на удержание синусового ритма (отсутствует выраженная дилатация левого предсердия, не назначалось большинство эффективных при мерцательной аритмии антиаритмиков, включая кордарон). В случае сохранения мерцательной аритмии или ее рецидивов следовало начать терапию непрямыми антикоагулянтами для профилактики тромбообразования в предсердии. В качестве меры первичной профилактики, которая позволила бы оттянуть момент установления постоянной формы мерцательной аритмии и снизить риска тромбообразования, должно рассматриваться своевременное оперативное вмешательство (которое и было предложено) с ушиванием ушка левого предсердия и, возможно, проведением процедуры типа «лабиринт».</p> <p>На данном этапе необходимо в первую очередь провести лечение развившегося осложнения - при отсутствии показаний к экстренной тромбэмболектомии (которые определяются совместно с хирургом с учетом данных УЗИ) назначить гепарин п/к с последующим переводом на прием непрямым антикоагулянтов (под контролем ПИ и МНО), в/в вливания препаратов, улучшающих периферическое кровообращение (трентал, реополиглюкин, актовегин). Клинически имеются показания к оперативному лечению порока (комиссуротомия или протезирования клапана), которые необходимо подтвердить данными ЭХО-КГ. В качестве предоперационной подготовки назначить урежающую ритм терапию (дигоксин, β-адреноблокаторы, предпочтительно метопролол), препараты для лечения сердечной недостаточности (ингибиторы АПФ, верошпирон, петлевые диуретики). При отказе больной от операции необходимо решить вопрос (с учетом размеров левого предсердия, величины градиента на митральном клапане и площади митрального отверстия, наличия или отсутствия внутрисердечных тромбов) о целесообразности планового восстановления синусового ритма (с назначением кордарона); при согласии - вернуться к вопросу об устранении мерцательной аритмии через 6 месяцев после операции. При наличии признаков активности ревматического процесса операцию отложить на 6 месяцев и назначить, наряду с регулярными (раз в месяц) инъекциями экстенциллина, НПВС и аминохинолины (делагил, плаквенил). Перед началом такой терапии дополнительно провести ЭГДС и осмотр окулиста (для выявления противопоказаний к лечению).</p>
P2	-	Ответ обоснован верно.
P1	-	Ответ обоснован не полностью.
P0	-	Ответ не верный.

Н	-	002
И	-	ОЗНАКОМЬТЕСЬ С СИТУАЦИЕЙ И ДАЙТЕ РАЗВЕРНУТЫЕ ОТВЕТЫ НА ВОПРОСЫ
У	-	<p>Больной П., 56 лет, госпитализирован по каналу скорой медицинской помощи в связи затяжным приступом загрудинной боли. В 6 часов утра у пациента впервые в жизни развился приступ интенсивной боли за грудиной, без иррадиации, сопровождавшийся выраженной слабостью, тошнотой, головокружением и чувством страха. Самостоятельно принял 2 таблетки валидола без эффекта. К моменту приезда бригады СМП продолжительность болевого приступа составила 40 минут. На догоспитальном этапе приступ был частично купирован наркотическими анальгетиками. Общая продолжительность времени с момента начала приступа до поступления в ОИТ и Р составила 3 ч.</p> <p>Пациент курит по 20 сигарет в день в течение 40 лет. В течение последних 10 лет страдает артериальной гипертонией с максимальным повышением АД до 190/110 мм рт.ст., регулярно антигипертензивные препараты не принимает, при ощущаемых субъективно подъемах АД принимает коринфар. Отец и мать пациента умерли в преклонном возрасте от инфаркта миокарда, брат пациента три года назад в возрасте 50 лет перенес инфаркт миокарда.</p> <p>При осмотре: состояние тяжелое, температура тела 36,2°C, кожные покровы бледные, влажные. Периферические лимфатические узлы не увеличены, отеков нет. Пациент повышенного питания, ИМТ – 31,9 кг/м². Частота дыхания – 26 в мин., в легких дыхание везикулярное, проводится во все отделы, хрипов нет. Тоны сердца приглушены, ритмичные, акцент II тона над проекцией аорты, короткий мягкий систолический шум на верхушке сердца, ЧСС – 52 в мин., АД – 100/60 мм рт.ст. Живот мягкий, доступный пальпации во всех отделах, печень, селезенка не увеличены. Перистальтика выслушивается. Дизурических расстройств нет.</p> <p>В анализах крови: гемоглобин – 15,2 г/л; Эритроциты – 5,1 млн.; гематокрит – 35%; лейкоциты – 11,1 тыс.; п/я – 2%; с/я – 72%; лимфоциты – 18%; эозинофилы – 2%; моноциты – 6%; СОЭ – 12 мм/ч. В биохимическом анализе крови: глюкоза – 130 мг/дл; креатинин – 1,2 мг/дл; общий билирубин – 0,9 мг/дл.</p> <p>На ЭКГ: синусовая брадикардия, ЧСС – 50 в мин., отклонение ЭОС влево, элевация сегмента ST в отведениях II, III, aVF на 1,5 мм, амплитудные критерии гипертрофии левого желудочка.</p>
В	1	Проведите диагностический поиск
Э	-	<p>На первом этапе диагностического поиска можно сказать, что боль в грудной клетке не является специфическим симптомом и может наблюдаться при целом ряде заболеваний. Однако интенсивность боли, ее локализация и наличие таких симптомов как выраженная слабость и головокружение, требуют, в первую очередь, исключения потенциально опасных для жизни заболеваний, таких как инфаркт миокарда, расслоение аорты и тромбоэмболия легочной артерии. Анализ данных анамнеза позволяет выявить наличие у пациента целого ряда немодифицируемых (мужской пол, возрастная группа, отягощенная наследственность) и модифицируемых (артериальная гипертония и курение) факторов риска коронарного атеросклероза. Продолжительность приступа и интенсивность</p>

		болевого синдрома (потребовавшего введения наркотических анальгетиков), в первую очередь, требует исключения инфаркта миокарда. Отсутствие анамнестических указаний на наличие клинических проявлений ИБС в данном случае не исключает возможность первичного инфаркта миокарда, так как известно, что у мужчин инфаркт миокарда нередко развивается без предшествующей стенокардии.
P2	-	Диагностический поиск проведен верно.
P1	-	Диагностический поиск проведен частично.
P0	-	Диагностический поиск проведен неверно.
B	2	Сформулируйте диагноз
Э	-	Данные второго этапа диагностического поиска (физического исследования) при инфаркте миокарда зачастую малоинформативны, однако в данном клиническом случае обращает на себя внимание наличие артериальной гипотензии у пациента, страдающего артериальной гипертонией. Кроме того, следует обратить внимание на брадикардию и бледность кожных покровов. Избыточная масса тела является еще одним фактором риска ИБС.
P2	-	Диагноз обоснован верно.
P1	-	Диагноз обоснован не полностью.
P0	-	Диагноз не обоснован.
B	3	Определите план обследования и необходимость проведения дополнительных исследований.
Э	-	На третьем этапе диагностического поиска результаты лабораторных методов исследования не демонстрируют наличие каких-либо отклонений, за исключением небольшого лейкоцитоза и гипергликемии, которые могут отражать активацию симпатoadреналовой системы на фоне болевого синдрома. В любом случае, необходима оценка данных показателей в динамике, так как нельзя исключить наличие у данного пациента нарушения толерантности к глюкозе в рамках метаболического синдрома. Определение кардиоспецифических биохимических маркеров на данном временном отрезке не предоставляет какой-либо диагностически ценной информации (минимальное время с момента возникновения приступа должно превышать 4-6 ч), поэтому определение МВ-КФК и тропонина следует провести позже. Подтверждение диагноза основывается только на ЭКГ-картине. Выявленные изменения на ЭКГ в виде элевации сегмента ST в отведениях II, III, aVF на 1,5 мм, свидетельствуют об острой ишемии миокарда в области нижней (задне-диафрагмальной) стенки левого желудочка. На данном этапе состояние следует расценить к ОКС с подъемом сегмента ST. Наиболее вероятно, что речь идет о первичном инфаркте миокарда с зубцом Q (ишемическая фаза) в области нижней стенки ЛЖ. Другие возможные причины элевации сегмента ST маловероятны. Против хронической аневризмы левого желудочка свидетельствует отсутствие указаний в анамнезе на клинические проявления ИБС и перенесенный инфаркт миокарда, а также клиническая картина, против вариантной стенокардии – продолжительность болевого приступа, против острого перикардита – ограниченная локализация изменений, четко соответствующая бассейну правой коронарной артерии. Другие возможные причины элевации сегмента ST на ЭКГ не соответствуют остроте клинической картины и локализации изменений (ранняя реполяризация желудочков, миокардит, травма, гиперкалиемия, синдром Бругада). Таким образом, диагноз пациента звучит

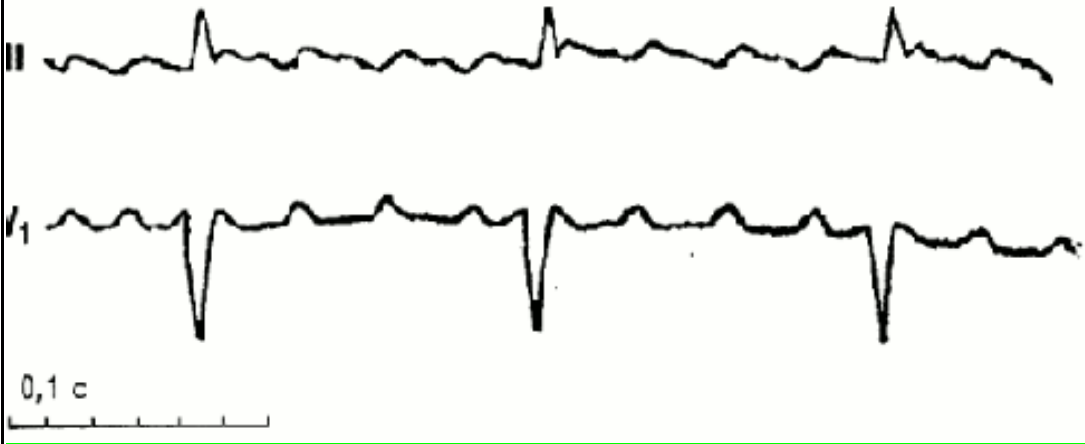
		следующим образом: ИБС: первичный инфаркт миокарда с зубцом Q нижней стенки ЛЖ, ишемическая фаза.
P2	-	Ответ обоснован верно.
P1	-	Ответ обоснован не полностью.
P0	-	Ответ не верный.
B	4	Назначьте лечение и обоснуйте его.
Э	-	<p>Общие мероприятия заключаются в строгом постельном режиме, назначении ингаляции кислорода и отказе от курения, приеме аспирина (300 мг сублингвально). У данного пациента имеются все показания для проведения тромболитической терапии (стрептокиназа 1,5 млн. ЕД в/в в течение 30-40 мин., либо альтеплаза 100 мг в течение 60 мин.) с последующим назначением аспирина и гепарина (при применении tPA). Эффективность тромболитической терапии оценивается по снижению сегмента ST \square 50% от исходной элевации через 1,5 ч после тромболизиса и появлению реперфузионных нарушений ритма. Болевой синдром следует купировать введением наркотических анальгетиков (морфина сульфат). Применение нитратов и бета-адреноблокаторов ограничено артериальной гипотензией. При прогрессирующей гипотензии (снижении систолического АД ниже 90 мм рт.ст.) необходимо установить в легочную артерию катетер Свана-Ганца и проводить инфузию жидкости для поддержания давления заклинивания на уровне 18-20 мм рт.ст. и назначить инотропные средств – допамина или добутамина. Что касается брадикардии, то, как правило, синусовая брадикардия, развившаяся в первые 6 ч у пациентов с нижним инфарктом миокарда, связана с увеличением парасимпатического тонуса и хорошо поддается медикаментозной стимуляции атропином.</p> <p>После купирования острого эпизода пациенту необходимо продолжить постоянную плановую терапию, включающую бета-адреноблокаторы, ингибиторы АПФ, аспирин и статины. Эффективность антиангинальной терапии оценивается по результатам нагрузочной пробы. После выписки пациенту рекомендуется пройти курс реабилитации в условиях санатория кардиологического профиля. В дальнейшем следует рассмотреть вопрос о проведении реваскуляризации.</p>
P2	-	Ответ обоснован верно.
P1	-	Ответ обоснован не полностью.
P0	-	Ответ не верный.

H	-	003
I	-	ОЗНАКОМЬТЕСЬ С СИТУАЦИЕЙ И ДАЙТЕ РАЗВЕРНУТЫЕ ОТВЕТЫ НА ВОПРОСЫ
У	-	<p>Больной М., 42 года, В анамнезе: ревматизм, сочетанный митральный порок сердца с преобладанием стеноза, НК-II. На фоне увеличившейся одышки и появления отеков на ногах, у больного возникла острая боль в левой половине грудной клетки и кровохарканье. Была вызвана скорая помощь. Врач провел обследование больного, при этом выявил притупление легочного звука на ограниченном участке — слева под лопаткой. Бронхофония локально несколько усилена. Назначил исследование общего анализа крови.</p>

В	1	О каком диагнозе должен подумать врач: а) отрыв хорд митрального клапана; б) тотальная гангрена левого легкого; в) абсцесс легкого; г) тромбоэмболия легочных артерий.
Э	-	Можно говорить о тромбоэмболии лёгочной артерии (ТЭЛА), приведшей к развитию инфаркта лёгкого.
P2	-	Ответ дан верно.
P1	-	Ответ дан не полностью.
P0	-	Ответ дан неверно.
В	2	Что врач мог обнаружить при пальпации и аускультации легких?
Э	-	При пальпации грудной клетки может быть обнаружено усиление голосового дрожания, при аускультации лёгких — бронхиальное дыхание слева.
P2	-	Ответ дан верно.
P1	-	Ответ дан не полностью.
P0	-	Ответ дан неверно.
В	3	Какие можно ожидать изменения в анализе крови?
Э	-	В картине крови наблюдается нейтрофильный лейкоцитоз с палочкоядерным сдвигом, лимфопения, эозинофилия, относительный моноцитоз, ускорение СОЭ.
P2	-	Ответ дан верно.
P1	-	Ответ дан не полностью.
P0	-	Ответ дан неверно.
В	4	Что может дать рентгеноскопия грудной клетки?
Э	-	При рентгенологическом исследовании слева — инфильтрация лёгочной ткани конусовидной формы с вершиной, направленной к средостению.
P2	-	Ответ дан верно.
P1	-	Ответ дан не полностью.
P0	-	Ответ дан неверно.
Н	-	004
И	-	ОЗНАКОМЬТЕСЬ С СИТУАЦИЕЙ И ДАЙТЕ РАЗВЕРНУТЫЕ ОТВЕТЫ НА ВОПРОСЫ
У	-	К больному К., 60 лет был вызван врач скорой помощи. Больной находился в неподвижном состоянии и жаловался на резкую давящую боль за грудиной, которая распространялась в левую руку, шею, челюсть, под левую лопатку. Объективно: отмечается умеренная бледность кожных покровов, пульс частый, на верхушке тоны сердца приглушены, второй тон на аорте усилен. На ЭКГ зарегистрировано: синусовый ритм, подъем сегмента ST > 0,2 мВ в отведениях II, III, aVF. Транспортная доступность до стационара неотложной кардиологии, располагающего возможностью проведения первичного ЧКВ – 30 мин.
В	1	О какой патологии сердечно-сосудистой системы должен подумать врач: а) разрыв аневризмы абдоминального отдела аорты; б) стенокардия; в) острое нарушение мозгового кровообращения; г) тиреотоксический криз.

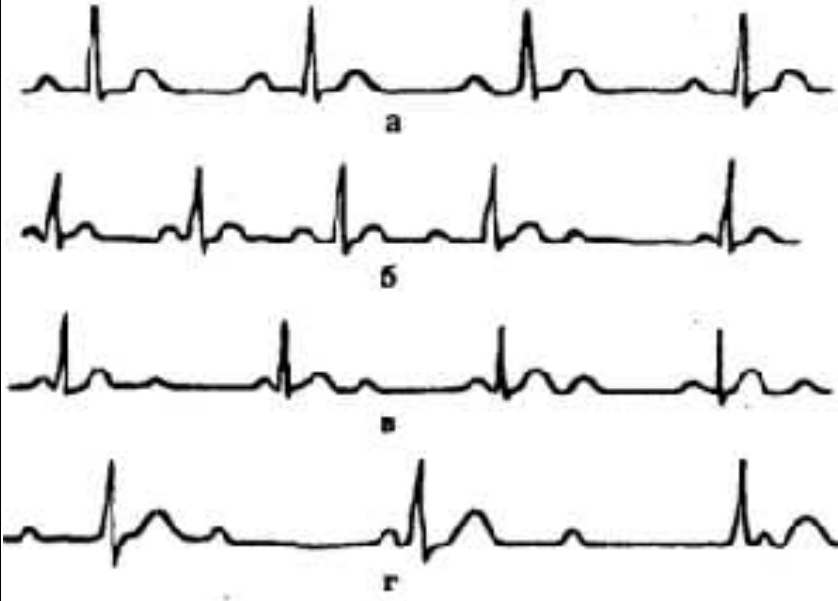
Э	-	Речь идет о стенокардии, являющейся одной из клинических форм ишемической болезни сердца.
P2	-	Ответ дан верно.
P1	-	Ответ дан не полностью.
P0	-	Ответ дан неверно.
В	2	Какое дополнительное исследование должен он провести в обязательном порядке?
Э	-	ЭКГ. В момент приступа стенокардии на электрокардиограмме можно выявить горизонтальное снижение сегмента ST не менее чем на 1 мм, появление отрицательного «коронарного» зубца Т в одном или нескольких грудных, нередко стандартных отведениях, преходящие нарушения ритма и проводимости.
P2	-	Ответ дан верно.
P1	-	Ответ дан не полностью.
P0	-	Ответ дан неверно.
В	3	Чем объяснить иррадиацию болей?
Э	-	Иррадиация болей при стенокардии обусловлена повышенной чувствительностью кожи к болевым ощущениям, в зонах, которые иннервируются VII шейным и I — V грудными сегментами спинного мозга (зоны Захарьина — Геда). Раздражения от сердца идут через эти сегменты и переходят на центробежные спинномозговые нервы по принципу висцеро-сенсорного рефлекса.
P2	-	Ответ дан верно.
P1	-	Ответ дан не полностью.
P0	-	Ответ дан неверно.
В	4	Какую терапию должен провести врач?
Э	-	Необходимо назначить приём нитросодержащих препаратов, базовую терапию, комплексное обследование.
P2	-	Ответ дан верно.
P1	-	Ответ дан не полностью.
P0	-	Ответ дан неверно.
Н	-	005
И	-	ОЗНАКОМЬТЕСЬ С СИТУАЦИЕЙ И ДАЙТЕ РАЗВЕРНУТЫЕ ОТВЕТЫ НА ВОПРОСЫ
У	-	Перкутируя сердце, врач определил увеличение сердца вверх. (относительная тупость на уровне второго межреберья), правая граница относительной тупости на 2,5 см вправо от правого края грудины. левая — по левой среднеключичной линии. При рентгеноскопии левый сердечно-сосудистый угол не выражен, а наоборот имеется выпуклость. Расположение диафрагмы не изменено.
В	1	Как называется конфигурация сердца, при которой выпуклый левый сердечно-сосудистый угол (талиа) сердца сглажен: а) аортальная; б) митральная; в) вертикальная; г) поперечная.
Э	-	Такая конфигурация называется митральной, возникает она при недостаточности митрального клапана.
P2	-	Ответ дан верно.

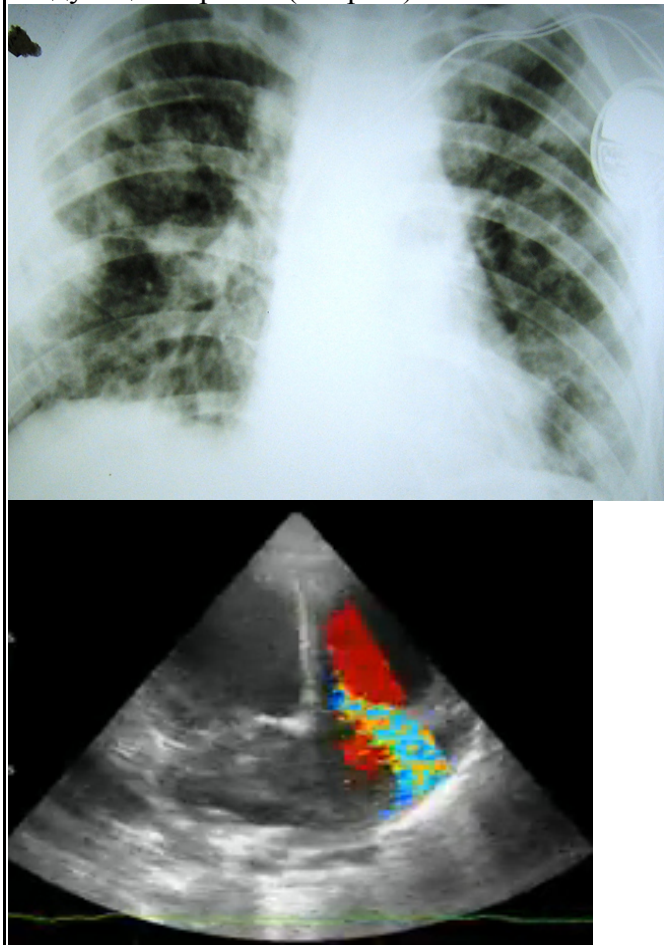
P1	-	Ответ дан не полностью.
P0	-	Ответ дан неверно.
В	2	Какими будут I и II тоны сердца?
Э	-	При аускультации I тон будет ослаблен на верхушке, при повышении давления в малом круге кровообращения появляется акцент II тона над лёгочным стволом.
P2	-	Ответ дан верно.
P1	-	Ответ дан не полностью.
P0	-	Ответ дан неверно.
В	3	Будут ли выслушиваться сердечные шумы?
Э	-	При аускультации на верхушке сердца выслушивается систолический шум.
P2	-	Ответ дан верно.
P1	-	Ответ дан не полностью.
P0	-	Ответ дан неверно.
Н	-	006
И	-	ОЗНАКОМЬТЕСЬ С СИТУАЦИЕЙ И ДАЙТЕ РАЗВЕРНУТЫЕ ОТВЕТЫ НА ВОПРОСЫ
У	-	Пациент 52 лет доставлен в стационар из ЦРБ. При осмотре больного обнаружили резкую бледность кожных покровов, «приподнимающий» верхушечный толчок, пульсацию сонных артерий и покачивание головы, синхронное сокращениям сердца.
В	1	О чем должен был подумать врач, определив описанные признаки: а) стеноз аортального клапана; б) недостаточность аортального клапана; в) тетрада Фалло; г) открытое овальное окно.
Э	-	Врач должен подумать о недостаточности клапанов аорты. Бледность объясняется малым кровенаполнением артериальной системы в период диастолы; приподнимающий верхушечный толчок обусловлен гипертрофией левого желудочка; покачивание головы синхронное, с сокращениями сердца обусловлено резким колебанием давления в артериальной системе — симптом Мюссе.
P2	-	Ответ дан верно.
P1	-	Ответ дан не полностью.
P0	-	Ответ дан неверно.
В	2	Изменится ли артериальное давление?
Э	-	Артериальное давление изменяется: систолическое повышается, диастолическое снижается.
P2	-	Ответ дан верно.
P1	-	Ответ дан не полностью.
P0	-	Ответ дан неверно.
В	3	Какие дополнительные исследования необходимо провести?
Э	-	Необходимо провести следующие методы исследования: ЭКГ, Эхо-КГ, рентгенографию органов грудной клетки.

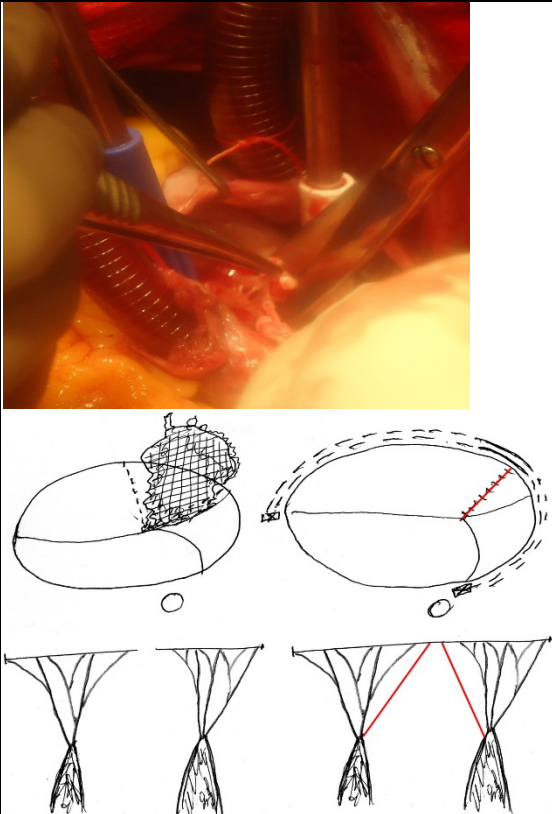
P2	-	Ответ дан верно.
P1	-	Ответ дан не полностью.
P0	-	Ответ дан неверно.
H	-	007
И	-	ОЗНАКОМЬТЕСЬ С СИТУАЦИЕЙ И ДАЙТЕ РАЗВЕРНУТЫЕ ОТВЕТЫ НА ВОПРОСЫ
У	-	<p>В поликлинику обратился пациент 23 лет с жалобами на слабость, головокружение, впервые возникшее частое сердцебиение, тошноту; внезапно потерял сознание, упал; у пациента развился и нарастает цианоз кожных покровов. В анамнезе – нарушение ритма сердца (см. ЭКГ).</p>  <p>The ECG tracing shows a regular rhythm with narrow QRS complexes. The P waves are absent, and the R-R intervals are irregularly irregular, which is characteristic of atrial fibrillation. A scale bar at the bottom left indicates a duration of 0,1 c (0.1 seconds).</p>
В	1	Как оценить состояние пациента, признаки клинической смерти.
Э	-	Наличие/отсутствие пульса на сонной артерии, дыхательных движений грудной клетки, сознания, узкие/широкие зрачки и их реакция на свет, наличие/отсутствие травмы основания черепа, шейного отдела позвоночника
P2	-	Ответ дан верно.
P1	-	Ответ дан не полностью.
P0	-	Ответ дан неверно.
В	2	Как восстановить проходимость дыхательных путей
Э	-	Выполнить тройной прием Сафара: разгибание головы больного назад, выдвижение нижней челюсти пострадавшего вперед и открывание рта, извлечение запавшего языка.
P2	-	Ответ дан верно.
P1	-	Ответ дан не полностью.
P0	-	Ответ дан неверно.
В	3	3Диагностика и лечение пароксизма тахикардии, вызвавшего эпизод синкопэ
Э	-	Выполнить регистрацию электрокардиограммы в 12 стандартных отведениях, диагностировать трепетание предсердий. Выполнить чреспищеводное электрофизиологическое исследование, подтвердить диагноз, выполнить попытку восстановления ритма ЧП ЭДС, начать антиаритмическую терапию (кордарон 300 мг в 200 мл КСI в/в капельно).
P2	-	Ответ дан верно.
P1	-	Ответ дан не полностью.

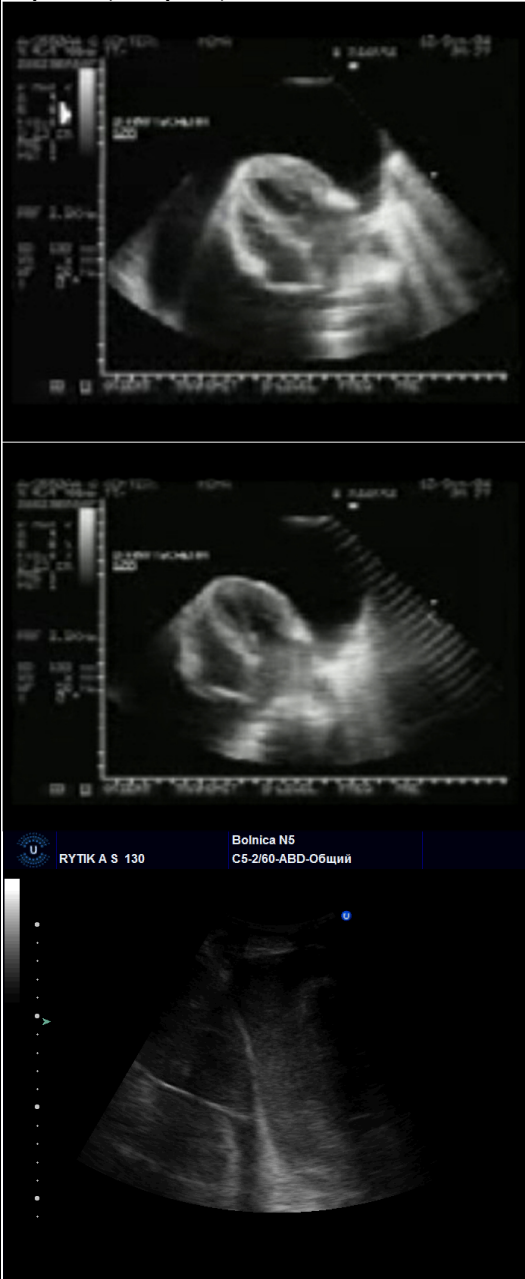
P0	-	Ответ дан неверно.
B	4	Дальнейшая тактика при учете неэффективности консервативного лечения.
Э	-	Выполнение эндокардиального электрофизиологического исследования, картирование очага аритмии, выполнение эндокардиальной радиочастотной аблации зоны кава-трикуспидальногоистмуса.
P2	-	Ответ дан верно.
P1	-	Ответ дан не полностью.
P0	-	Ответ дан неверно.

H	-	008
I	-	ОЗНАКОМЬТЕСЬ С СИТУАЦИЕЙ И ДАЙТЕ РАЗВЕРНУТЫЕ ОТВЕТЫ НА ВОПРОСЫ
У	-	Пациент 59 лет с длительным коронарным анамнезом, курящий, находится на лечении в стационаре по поводу острого коронарного синдрома, артериальной гипертензии, сахарного диабета 2 типа, обострения язвенной болезни желудка (в анамнезе – дважды желудочное кровотечение, излечено консервативно). По результатам обследования верифицирован изолированный резкий стеноз передней нисходящей артерии протяженностью 7 мм. От предложенного интервенционного лечения отказался. Внезапно пожаловался на усиление боли в области сердца, слабость, потерял сознание, произошло самопроизвольное мочеиспускание.
B	1	Как оценить состояние пациента, признаки клинической смерти.
Э	-	Наличие/отсутствие пульса на сонной артерии, дыхательных движений грудной клетки, сознания, узкие/широкие зрачки и их реакция на свет.
P2	-	Ответ дан верно.
P1	-	Ответ дан не полностью.
P0	-	Ответ дан неверно.
B	2	Как реанимационные мероприятия необходимы
Э	-	Непрямой массаж сердца, тройной прием Сафара, искусственное дыхание изо-рта-в-рот.
P2	-	Ответ дан верно.
P1	-	Ответ дан не полностью.
P0	-	Ответ дан неверно.

В	3	<p>Диагностика и лечение острого инфаркта миокарда, осложненного нарушением ритма (см. ЭКГ)</p> 
Э	-	<p>Интенсивная терапия, включая антикоагулянты (гепарин в/в; тромболитическая терапия противопоказана), регистрация ЭКГ в 12 стандартных отведениях, ультразвуковое исследование сердца, имплантация временного электрокардиостимулятора (поставить батареи во временный кардиостимулятор; подготовить операционное поле, под местной анестезией 2% раствором новокаина выполнить пункцию левой подключичной/яремной вены, провести электрод в правый желудочек под контролем рентгеноскопии / или ЭКГ, подключить ЭКС, при эффективной стимуляции фиксировать электрод к коже, ЭКС – к верхней конечности пациента).</p>
P2	-	Ответ дан верно.
P1	-	Ответ дан не полностью.
P0	-	Ответ дан неверно.
В	4	<p>Дальнейшая тактика при учете сохранения атриовентрикулярной блокады более 10 суток.</p>
Э	-	<p>Имплантация правопредсердного и правожелудочкового электродов с активной фиксацией, перманентного ЭКС в режиме DDDR, базовая терапия, включая лечения язвенной болезни желудка и сахарного диабета с регулярным адекватным контролем сахара крови.</p>
P2	-	Ответ дан верно.
P1	-	Ответ дан не полностью.
P0	-	Ответ дан неверно.
Н	-	009
И	-	<p>ОЗНАКОМЬТЕСЬ С СИТУАЦИЕЙ И ДАЙТЕ РАЗВЕРНУТЫЕ ОТВЕТЫ НА ВОПРОСЫ</p>
У	-	<p>Больной, 26 лет, доставлен в стационар с диагнозом левосторонняя пневмония. В анамнезе миокардит, осложненный синдромом слабости синусового узла, по поводу которого имплантирован</p>

		<p>электрокардиостимулятор. В ходе обследования выявлен сепсис и следующая картина (см. рис.)</p> 
В	1	Ваш предварительный диагноз
Э	-	Сепсис. Двусторонняя (стафилококковая) деструкция легких с множественными абсцессами. Инфекционный эндокардит с поражением трикуспидального клапана (недостаточность с регургитацией 4 степени).
P2	-	Ответ дан верно.
P1	-	Ответ дан не полностью.
P0	-	Ответ дан неверно.
В	2	Показания к оперативному лечению порока.
Э	-	При эндокардите, ассоциированном с электрокардиостимулятором и эндокардиальными электродами, показано удаление стимулирующей системы и комплексная интенсивная терапия. Показанием к операции в условиях искусственного кровообращения является наличие тромбов и эмболоопасных вегетаций на электродах и створках трикуспидального клапана, а также деструкция трикуспидального клапана и подклапанных структур.
P2	-	Ответ дан верно.
P1	-	Ответ дан не полностью.
P0	-	Ответ дан неверно.
В	3	Опишите выполненную реконструкцию (см. фото и схему)

		
Э	-	В условиях искусственного кровообращения выполнена резекция передней створки трикуспидального клапана с вегетациями, ремоделирование кольца трикуспидального клапана (атипичная пластика по Батиста), создание неоход I порядка передней створки до достижения оптимальной кооптации створок трикуспидального клапана.
P2	-	Ответ дан верно.
P1	-	Ответ дан не полностью.
P0	-	Ответ дан неверно.
В	4	При восстановлении собственного ритма отмечается фибрилляция желудочков. Действия хирургов?
Э	-	Наружная электрическая дефибрилляция сердца. Встаньте с правой стороны от пострадавшего. Наклоните свою голову так, чтобы левое ухо было над ртом пострадавшего, а взгляд устремлен на грудную клетку. Пальцы поставьте на сонную артерию, у детей до года - на плечевую. Оцените состояние больного. При помощи стетоскопа выслушайте тоны сердца. а. Вижу - проверить наличие дыхательных движений грудной клетки и живота, проверить реакцию зрачков на свет. б. Слышу - ухом послушать дыхание у рта, выслушать тоны сердца при помощи стетоскопа с. Ощущаю - ощутите дыхание кожными покровами, прощупайте пульс на сонной артерии, у детей до года - на плечевой, пропальпируйте сердечный толчок в V межреберье по левой срединноключичной линии.
P2	-	Ответ дан верно.
P1	-	Ответ дан не полностью.
P0	-	Ответ дан неверно.
Н	-	010

И	-	ОЗНАКОМЬТЕСЬ С СИТУАЦИЕЙ И ДАЙТЕ РАЗВЕРНУТЫЕ ОТВЕТЫ НА ВОПРОСЫ
У	-	<p>Больной, 40 лет, переведен из ЦРБ, где находился в течение недели с клиникой левосторонней нижнедолевой пневмонии, сепсиса и прогрессирующей полиорганной недостаточности. В анамнезе злоупотребление алкоголем в течение 2 недель. При поступлении состояние тяжелое, больной несколько заторможен, вялый, адинамичный, температура тела 38°C. Кожные покровы бледные, с землистым оттенком. В легких ослабленное дыхание, при малейшей физической нагрузке одышка до 40 в мин. Тоны сердца глухие, ритмичные, ЧСС 100 в мин. АД 90/70 мм.рт.ст. Печень + 4 см. Отеки голеней. Эхокардиография: признаки сдавления сердца (см. рис.)</p> 
В	1	Ваш предварительный диагноз
Э	-	Острый перикардит со сдавлением (тампонадой) сердца.
Р2	-	Ответ дан верно.
Р1	-	Ответ дан не полностью.

P0	-	Ответ дан неверно.
B	2	Экстренная помощь при тампонаде сердца.
Э	-	Пункция и чрезкожное дренирование перикарда: положение больного полусидя, плечи отведены назад. После обработки кожи антисептиком под местной анестезией 0,5% раствором лидокаина в точке между хрящом VII ребра и мечевидным отростком слева от него (по Ларрею) последовательно предпуская через иглу раствор анестетика прокалывают мягкие ткани на глубину 1,5-2 см. Затем конец иглы направляют круто вверх, почти параллельно грудине и в направлении к левому плечу. Постоянно потягивая поршень шприца на себя и создавая разрежение в шприце, иглу медленно продвигают вперед до прокола перикарда и аспирации жидкости. После получения в шприце жидкости из полости перикарда движение иглы прекращают, отсоединяют шприц и через иглу в полость перикарда проводят пластиковый или J-образный металлический проводник. Последний является основой для проведения катетера в полость перикарда. Катетер фиксируют к коже.
P2	-	Ответ дан верно.
P1	-	Ответ дан не полностью.
P0	-	Ответ дан неверно.
B	3	При пункции перикарда получен густой желтый гной без запаха. Опишите возможную эндовидеоассистированную операцию.
Э	-	После короткой предоперационной подготовки, выполнить подмечевидную видеоассистированную санацию и дренирование перикарда с удалением гноя и фибрина и промыванием полости перикарда растворами антисептиков.
P2	-	Ответ дан верно.
P1	-	Ответ дан не полностью.
P0	-	Ответ дан неверно.

5. Содержание оценочных средств промежуточной аттестации

Промежуточная аттестация проводится в виде зачета.

5.1 Перечень тестовых заданий, необходимых для оценки знаний, умений, навыков и опыта деятельности: вопросы по разделам дисциплины.

5.1.1 Тестовые задания к зачёту по дисциплине «Рентгенэндоваскулярные диагностика и лечение»:

Вопрос	Код компетенции (согласно РПД)
1. Врожденный порок сердца формируется а) в течение первого месяца эмбриогенеза б) в течение первых двух месяцев эмбриогенеза в) в течение всего периода развития плода г) после рождения	УК-1, ПК-1, ПК-2, ПК-4, ПК-5, ПК-6
2. На развитие врожденного порока сердца влияют а) только генетические факторы б) физические и химические факторы в) генетические факторы и окружающая среда г) все перечисленные факторы	

д)ни один из перечисленных факторов	
3. Из генетических факторов врожденных пороков сердца чаще встречаются а)единый мутантный ген б)хромосомные нарушения в)мультифакториальное наследование	
4. Митральный стеноз чаще всего формируется вследствие а)миокардита б)инфекционного эндокардита в)ревматизма г)всего перечисленного	
5. Заметные гемодинамические изменения при митральном стенозе появляются при уменьшении площади митрального отверстия а)до 3-3.5 см ² б)до 2-2.5 см ² в)до 1 см ² г)менее 1 см ²	
6. Гемодинамика малого круга кровообращения при митральном стенозе характеризуется а)повышением легочно-капиллярного давления б)гиперволемией в)гиповолемией г)верно а) и б) д)верно а) и в)	
7. Характерным ЭКГ-признаком наличия постинфарктной аневризмы сердца является а)застывший подъем сегмента ST б)стойкое снижение сегмента ST в)блокада левой ножки пучка Гиса г)атриовентрикулярная блокада I степени д)отсутствие зубца Q	
8. Для инфаркта правого желудочка не характерно а)гипотония б)отек легких в)повышение центрального венозного давления г)парадоксальный пульс д)симптом КуССмауля	
9. Ветвью правой коронарной артерии не является а)конусная артерия б)ветвь правого желудочка в)ветвь острого края г)ветвь тупого края д)ветвь синусового узла	
10. 52-летний больной поступил в клинику с диагнозом инфаркта миокарда передне-перегородочной области. Через 3 дня появился голосистолический шум высокой интенсивности с максимумом у нижнего левого края грудины. При пальпации в этой области определяется дрожание. При катетеризации полостей сердца у этого больного с большей вероятностью будет выявлена а)гигантские Y волны на кривых давления левого предсердия б)нормальное давление при заклинивании легочных капилляров	

<p>в)насыщение крови кислородом в легочной артерии выше, чем в правом предсердии г)патологии при катетеризации выявлено не будет д)насыщение крови кислородом в легочной артерии ниже, чем в правом предсердии</p>	
<p>11. Для эпидемиологии ишемической болезни сердца характерно все перечисленное, кроме а)ишемической болезни сердца, которая является основной причиной смертности у мужчин старше 40 лет и женщин старше 50 лет б)развития повторного инфаркта в течение 5-летнего периода после перенесенного инфаркта миокарда у 13% мужчин и 40% женщин в)развитию инфаркта миокарда стенокардия предшествует у 20% больных г)инфаркт миокарда или внезапная смерть являются начальными проявлениями ишемической болезни сердца чаще у женщин, чем у мужчин д)сердечно-сосудистые заболевания составляют приблизительно 50% причин летальности в развитых странах мира</p>	
<p>12. Для патологии при инфаркте миокарда характерно все перечисленное, за исключением а)выявления инфарктного тромбоза в течение первых 6 часов при коронарографии приблизительно у 80% больных с острым инфарктом миокарда б)спазм коронарной артерии может вести к развитию острого тромбоза, ведущего к возникновению инфаркта миокарда в)развития тромбоза на месте атеросклеротической бляшки в коронарной артерии и возникновения острой окклюзии в качестве основной причины острого инфаркта миокарда г)причиной острого тромбоза коронарной артерии не является разрыв атеросклеротической бляшки д)при субэндокардиальном инфаркте тромбоз коронарной артерии является редкой патологоанатомической находкой</p>	
<p>13. Для операции эмболэктомии целесообразнее использовать а)баллонный катетер Фогарти б)баллонный катетер Рамкинда в)любой баллонный катетер г)верно а) и в)</p>	
<p>14. Условиями радикальной эмболэктомии являются а)восстановление хорошего центрального кровотока б)восстановление хорошего ретроградного кровотока в)полное удаление тромботических масс из дистального русла г)все перечисленные</p>	
<p>15. Аутопластика артерий малого диаметра возможна за счет а)аутоартерии б)аутовены в)твердой мозговой оболочки г)перикарда д)верно а) и б)</p>	
<p>16. Наилучшим материалом для замещения артерий выше колена является а)аллотрансплантат б)аутооттрансплантат</p>	

<p>в)ксенотрансплантат г)эксплантат</p>	
<p>17. Интраоперационная профилактика тромбоза после реконструкции достигается</p> <p>а)гепаринизацией б)введением низкомолекулярных декстранов в)адекватной реконструкцией и тщательным наложением сосудистых анастомозов г)гемодилюцией д)всем перечисленным</p>	
<p>18. При сшивании эксплантата с артерией нужно использовать</p> <p>а)шелковые швы б)лавсановые нити в)крученые синтетические нити г)гладкие синтетические нити д)гладкие синтетические нити, где диаметр иглы равен диаметру нити</p>	
<p>19. Варикозное расширение вен нижних конечностей имеет</p> <p>а)врожденное происхождение - ангиодисплазия б)врожденное происхождение - артерио-венозные свищи в)приобретенное происхождение - компенсация недостаточности глубокой венозной системы г)полиэтиологическое происхождение, где слабость венозной стенки играет очень важную роль д)невыясненную этиологию</p>	
<p>20. В классификации варикозного расширения вен следует выделять</p> <p>а)первичный варикоз б)вторичный варикоз в)стадии компенсации и декомпенсации г)наличие трофических расстройств д)все перечисленное</p>	
<p>21. В патогенезе варикозной болезни ведущую роль играет</p> <p>а)врожденная слабость соединительной ткани венозной системы б)нарушение функции клапанного аппарата глубокой венозной системы в)нарушение функции коммуникантных вен г)развитие венозной гипертензии в нижних конечностях д)все перечисленное</p>	
<p>22. Показанием к оперативному лечению при варикозной болезни является</p> <p>а)боли в нижней конечности к концу дня б)появление отеков на нижней конечности в)трофические расстройства на конечности (кроме язв) г)косметические дефекты из-за варикозного расширения вен д)все перечисленное</p>	
<p>23. Традиционная операция флебэктомии- это операция</p> <p>а)Троянова - Тренделенбурга б)Бэбкокка в)Нарата г)Кокетта д)верно все перечисленное</p>	
<p>24. В послеоперационном периоде после флебэктомии важным является</p>	

<p>а)антибиотикотерапия б)ранняя активизация больных в)физиотерапия г)ношение эластичных бинтов и ранняя активизация больных д)все перечисленное</p>	
<p>25. В классификации тромбоэмболии легочной артерии выделяют а)тотальную тромбоэмболию б)тромбоэмболию мелких ветвей, долевых и сегментарных ветвей, массивную тромбоэмболию в)тромбоэмболию главной правой ветви г)тромбоэмболию главной левой ветви д)все перечисленные формы</p>	
<p>26. Наиболее частым источником тромбоэмболии легочной артерии является а)бассейн верхней поллой вены б)правые отделы сердца в)бассейн нижней поллой вены г)вены малого таза д)все перечисленное</p>	
<p>27. При расположении верхушки венозного тромбоза ниже устьев почечных вен в качестве профилактики тромбоэмболии легочной артерии применяется а)тромбэктомия б)парциальная окклюзия нижней поллой вены в)перевязка нижней поллой вены г)любой из перечисленных методов д)только а) и б)</p>	
<p>28. В профилактике тромбоэмболии легочной артерии преобладает а)оперативные методы б)антикоагулянтная терапия в)антиагрегантная терапия г)сочетание антикоагулянтной терапии и оперативных методов по показаниям д)все перечисленное</p>	
<p>29. При производстве тромбэктомии из илиокавального сегмента используется а)бедренный доступ б)забрюшинный доступ в)абдоминальный доступ г)комбинированные доступы д)возможно все перечисленное</p>	
<p>30. Парциальная окклюзия магистральных вен как профилактика тромбоэмболии легочной артерии возможна а)пликацией швами б)гладкой клеммой в)имплантацией зонтичного фильтра г)всеми перечисленными методами</p>	

ОТВЕТЫ К ТЕСТОВЫМ ЗАДАНИЯМ

Номер тестового задания	Номер эталона ответа
-------------------------	----------------------

1	Б
2	Г
3	Б
4	В
5	Б
6	Г
7	А
8	Б
9	Г
10	В
11	Г
12	Г
13	Г
14	Г
15	Д
16	Б
17	Д
18	Д
19	Г
20	Д
21	Д
22	Б
23	Д
24	Г
25	Б
26	В
27	Г
28	Г
29	Д
30	Г

6. Критерии оценивания результатов обучения

Для зачета

Результаты обучения	Критерии оценивания	
	Не зачтено	Зачтено
Полнота знаний	Уровень знаний ниже минимальных требований. Имели место грубые ошибки.	Уровень знаний в объеме, соответствующем программе подготовки. Могут быть допущены несущественные ошибки
Наличие умений	При решении стандартных задач не продемонстрированы основные умения. Имели место грубые ошибки.	Продемонстрированы основные умения. Решены типовые задачи, выполнены все задания. Могут быть допущены несущественные ошибки.
Наличие навыков (владение опытом)	При решении стандартных задач не продемонстрированы базовые навыки. Имели место грубые ошибки.	Продемонстрированы базовые навыки при решении стандартных задач. Могут быть допущены несущественные ошибки.

Мотивация (личностное отношение)	Учебная активность и мотивация слабо выражены, готовность решать поставленные задачи качественно отсутствуют	Проявляется учебная активность и мотивация, демонстрируется готовность выполнять поставленные задачи.
Характеристика сформированности компетенции*	Компетенция в полной мере не сформирована. Имеющихся знаний, умений, навыков недостаточно для решения практических (профессиональных) задач. Требуется повторное обучение	Сформированность компетенции соответствует требованиям. Имеющихся знаний, умений, навыков и мотивации в целом достаточно для решения практических (профессиональных) задач.
Уровень сформированности компетенций	Низкий	Средний/высокий

Для тестирования:

Оценка «5» (Отлично) - баллов (100-90%)

Оценка «4» (Хорошо) - балла (89-80%)

Оценка «3» (Удовлетворительно) - балла (79-70%)

Менее 70% – Неудовлетворительно – Оценка «2»

Разработчик(и):

1. Мухин Алексей Станиславович, д.м.н., профессор, заведующий кафедрой госпитальной хирургии им. Б.А. Королева ФГБОУ ВО «ПИМУ» Минздрава России.

2. Соболев Юрий Алексеевич, к.м.н., доцент, доцент кафедры госпитальной хирургии им. Б.А. Королева ФГБОУ ВО «ПИМУ» Минздрава России.

3. Волошин Валерий Николаевич, к.м.н., доцент, доцент кафедры госпитальной хирургии им. Б.А. Королева ФГБОУ ВО «ПИМУ» Минздрава России.

4. Фролов Алексей Александрович, к.м.н., ассистент кафедры госпитальной хирургии им. Б.А. Королева ФГБОУ ВО «ПИМУ» Минздрава России.

Дата «02» 02 2022 г.